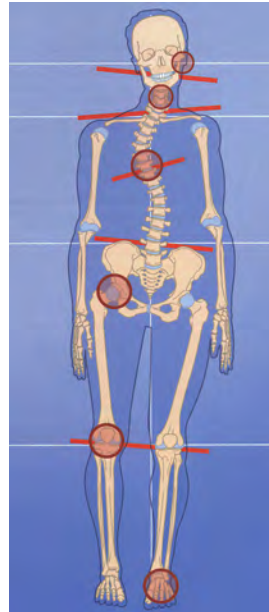

Wirbelsäulenschmerzen

Wer war zuerst da!?

Henne oder Ei!?



Kiefergelenk?
Halswirbelsäule
(Unfall!?)

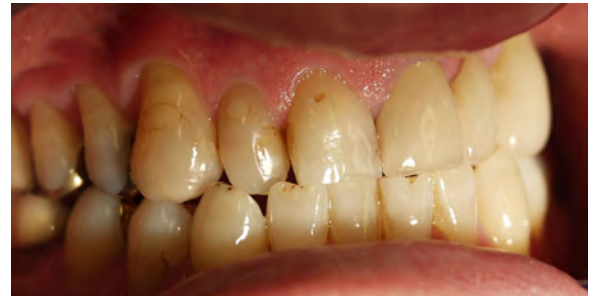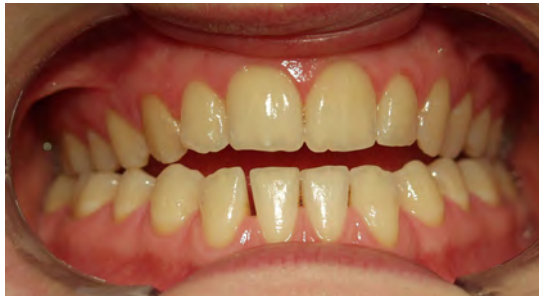Beckenschiefstand!?

Beinlängendifferenz

Fußdeformitäten?

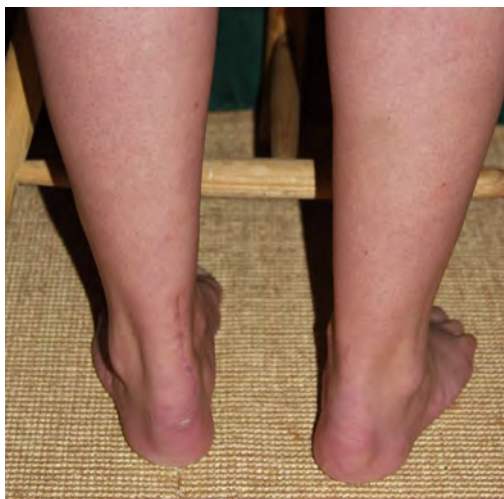*1

Den Begriff „Schmerzbekämpfung“ sollte es eigentlich nicht geben! Schmerz ist ein wichtiges Signal des Körpers, welches uns Hinweise auf Energiedefizite geben will. Ohnehin sind heute frühzeitige Schmerzsignale zunehmend selten geworden, da der Organismus durch Umweltbelastungen und Gifte auf seiner „informellen Festplatte“ blockiert ist und viele Dysfunktionen schon zu chronischen unterschwelligen Ausgleichsversuchen des Körpers geführt haben, bevor das Problem bewusst wird.



Eine ausgewogene Körper-Balance beginnt bei den Zähnen, den Zahnstellungen zueinander und damit bei einem gesunden Kiefergelenk! Fotos: fehlerhafte, problematische Bisslagen...

Beschwerden des Haltungs – und Bewegungsapparates sind i.d.R. immer mit Störungen der Bewegungsabläufe im Kiefergelenk verbunden.



Vorrangiges Ziel einer Therapie ist also die richtige Diagnosestellung: Kommt das Problem von oben, - dem Kopf nebst (verschobenen) Halswirbeln, oder dem Beckenschiefstand mit seiner möglichen Verwirrung, von Fehlstellungen bzw. Disharmonien der Füße, oder gar einer anatomisch vorgegebenen Beinlängendifferenz.

Richtig ist, das nur ein ausbalancierter Körper ohne Fehl- und –Schonhaltungen Chancen hat,

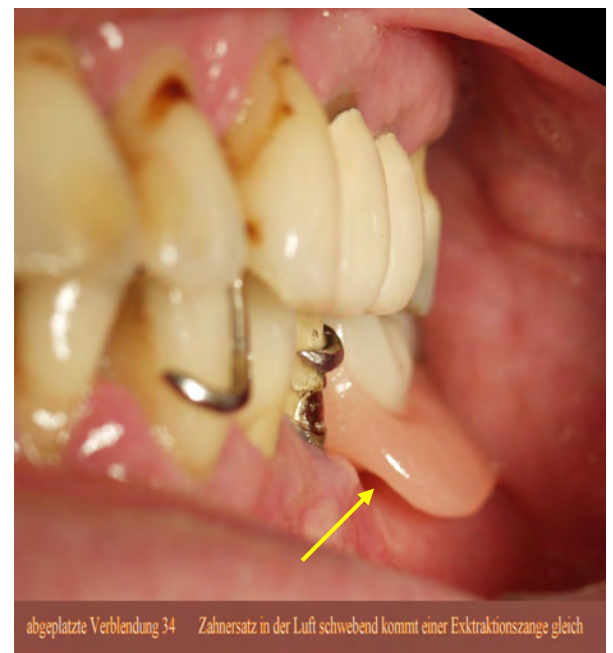
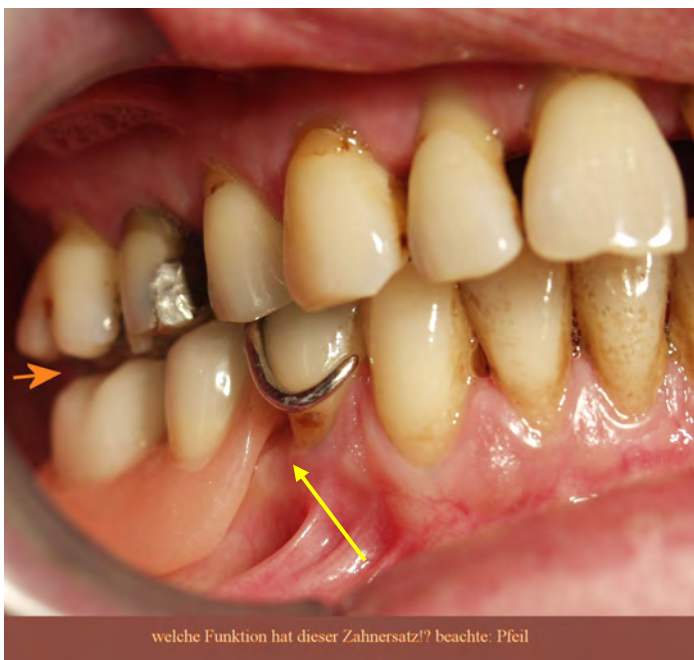schmerz und beschwerdefrei zu sein (zu bleiben)

Auch diese Operation der Achillessehne- (oben) hätte wohl vermieden werden können, denn:

Falsch ist eine „kopflöse Medizin“ wie sie derzeit mehrheitlich der orthopädische Fachbereich betreibt. Die Verordnung von Einlagen zur „optimalen „ Einstellung der Wirbelsäule hat fatale Folgen, wenn sie unkoordiniert die Gesamtbetrachtung des Menschen außer Betracht lässt!

Welcher Orthopäde hat Ihnen mit Ihren Rücken/Becken/Fußschmerzen schon einmal in den Mund geschaut und sich mit der Funktionsanalyse des Kiefergelenkes befasst!?

Ein als Folge einer falschen Therapie lädiertes Kniegelenk kann u.U. operiert werden, - ein Kiefergelenk nicht!



Bei diesem Zahnersatz werden Sie selbst mit Einlagen kaum eine Schmerzfreiheit in der Wirbelsäule erwarten dürfen! Wenn Sie bei einem Mobile den obersten Träger ins Wanken bringen, – hier die gedachte Achse der Kiefergelenke- wird sich auch das gesamte Zusammenspiel der Muskelketten bis zu den Füßen ändern!

Als **Teilausschnitt** einer möglichen Diagnostik zur Fehlstatik und von Kopf- und Wirbelsäulenschmerzen, sowie der Abklärung der Ursachen von Tinnitus bietet sich hier die

3D-Rasterstereographie (www.diers.de) an.

Die schmerzlose optische **drei**dimensionale Vermessung der Wirbelsäule und der Beckenstatik mittels einer Rasterstereographie, einer völlig strahlungsfreien Untersuchungsmethode, ermöglicht erstmals objektive Ergebnisse und Verlaufskontrollen und eröffnet die Möglichkeit nicht nur diagnostische Aussagen zu treffen, sondern auch den Heilungserfolg zu kontrollieren und zu dokumentieren.

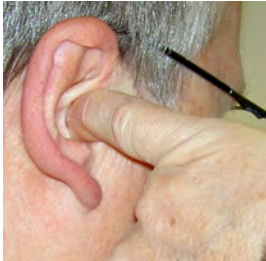Dabei sind für die Zahnheilkunde Verlaufsperspektiven schon nach wenigen Minuten zu treffen.

Für den Patienten und Therapeuten entstehen hier die größten Probleme!

Die zahnmedizinische Ausbildung berücksichtigt nur in Ansätzen die Folgen ihrer Handlungen für den Gesamtorganismus.

Das Fachgebiet der Orthopädie kümmert sich kaum um die dramatischen Folgen für das Kiefergelenk, Gleichgewichtssinn (und damit wiederum rückgekoppelt für die Gesamtstatik).

Finger im Gehörgang



Führen Sie doch einmal **beidseitig** die kleinen Finger in die Gehörgänge ein und öffnen Sie langsam und weit den Mund. Hoffentlich knackt es nicht im Gelenk! Und was haben Sie vor den Fingerspitzen? Das Trommelfell. Und was liegt dahinter? Die Schnecke mit dem Labyrinth. Das Ohr ist nicht nur zum Hören da! Es ermöglicht Ihnen den aufrechten Gang! – denn es ist gleichzeitig für Ihr Gleichgewicht zuständig.

Hat das **Kiefergelenk** Probleme, kann es auch im Gehörbereich Probleme geben: **Tinnitus** (Pfeifgeräusche im Ohr) und **Gleichgewichtsstörungen**.

Liebe Kollegin, lieber Kollege!

Wie viele Tinnituspatienten wurden Ihnen im Laufe Ihrer Tätigkeit seitens des Hals-Nasen-Ohren-Arztes zur Differentialdiagnostik überwiesen!?

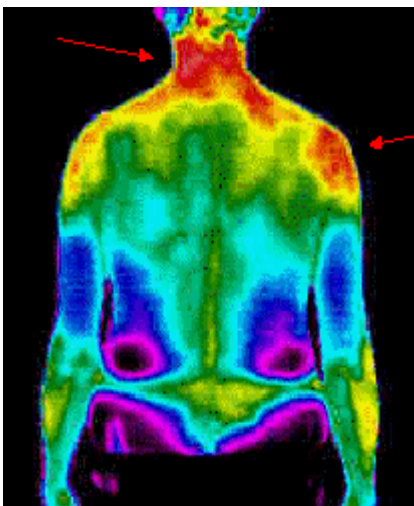
In 25 Berufsjahren ist mir dies noch nicht vorgekommen.

Und welcher Orthopäde hat seine – aus welcher Diagnostik auch- immer resultierende Verordnung von Einlagen mit Ihnen abgestimmt?

Der interessierte orthopädische Fachbereich klagt, keine/n kompetente/n Zahnmediziner/in zur Zusammenarbeit zu finden und vis versa (umgedreht).

Indikationen

- Skoliose
- Muskuläre Dysbalance
- Seitendifferenz und oder
- Beinlängendifferenz
- Wirbelsäulenverkrümmung
- Chronische Rückenbeschwerden
- Immer wiederkehrende WS-Blockierungen
- strahlungsfreie Kontrollen therapeutischer Eingriffe
- Zur Überwachung physikalischer u. orthopädischer Therapiemaßnahmen
- Differentialdiagnostik Kopfschmerzen, Migräne und Schulterschmerzen
- Insbesondere die Kontrolle der Folgen nach Verordnung spezieller aktiver Einlagen für die Gesamtstatik im Sinne der CMD Craniomandibulären Dysfunktion



**Schulter-Arm-Syndrom,
Rückenschmerzen:** „
Schon einmal an den Zahnarzt gedacht!?“

Ungeklärte Migräneattacken, Drehschwindel, Tinnitus, Kopfschmerzen, eingeschränkte Rotation der Halswirbelsäule, Rücken- und Schulterschmerzen sind

neben dem Schulter- Arm-Syndrom die Domäne des über den „Plombenrand“ hinausschauenden Zahnarztes.

Sie bedingen nicht nur eine Diagnostik im Sinne von „Mund auf, Mund zu“, sondern die Prüfung einer unabdingbaren ausgewogenen Körperbalance für einen schmerzfreien Zustand. Die Bemerkung: „Gesundheit ist der Zustand, in dem man seinen Körper nicht spürt“, kommt dem Bedürfnis des Menschen nach einer ausgewogenen „**inneren Mitte**“ sehr nahe.

Es gilt also, verschleierte Haltungsschäden, Fehlhaltungen und Schonhaltungen aufzudecken.

Erst die zahnärztlichen Untersuchung „von oben bis unten“

bringt dann die Klarheit über statische und Körperbalanceverhältnisse, die zu Schmerzen führen.

Sprich also, erst die Untersuchung der Zahnstatik (Okklusion), Kiefergelenksbalance –Stichwort **Funktionsanalyse**, Wirbelsäulendiagnostik bis hin zum Beckenschiefstand und letztlich die Gleichgewichtsanalyse nebst Fuß-Statik bringen einen Gesamtüberblick und damit Aufklärung über verdeckte Ursachen.

Fußpatienten

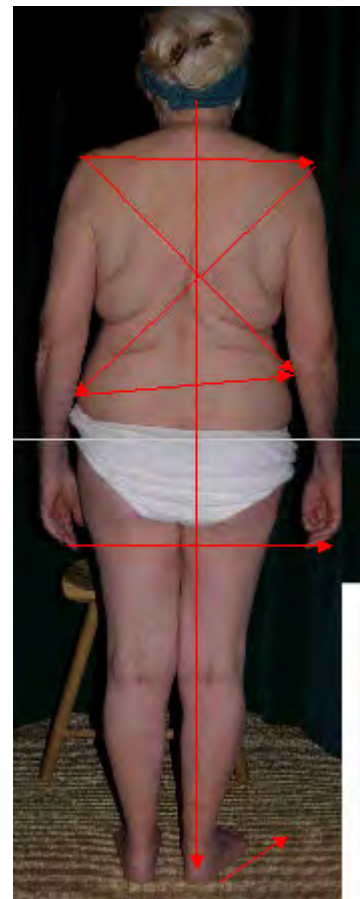
Fußversorgung vor einschneidenden Veränderungen!?

In unserem kranken „Gesundheitssystem“ wird es noch Jahre dauern, bis wir die Behandlung von Symptomen verlassen und allgemein verstehen, dass selbst kleine Veränderungen des Fußstandes und/oder der Fußbelastung zum Teil zu großen Auswirkungen auf andere statische Parameter des Bewegungsapparates bis hin in die Halswirbelsäule und das Kiefergelenk führen. Die umgekehrte Kette an Folgen kann **von einer Fehlstatik der Kiefergelenke ausgelöst** werden!

Die beste Schiene ist keine Schiene!

Wurde bisher in der Zahnheilkunde ein „Aufbissbehelf“ eingegliedert, ohne auf andere statische Parameter wie Wirbelsäule, Becken und Fuß-Statik zu achten, müssen nun diese neuen Erkenntnisse umgesetzt werden in eine ganzheitliche Diagnostik und Therapie...

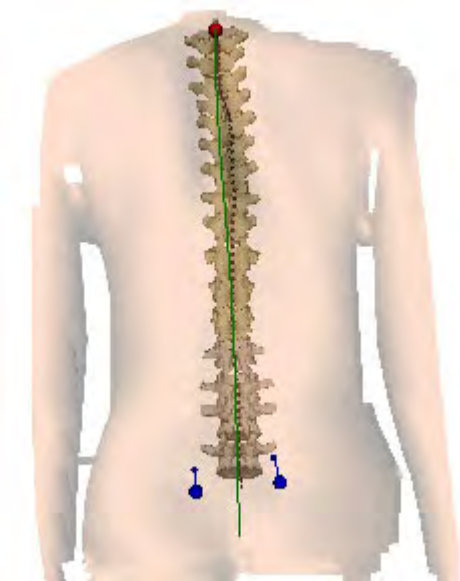
„von Kopf bis Fuß“!



„Aus der Mitte gebracht“

Die optische **3-D-Vermessung** der Wirbelsäule und der Beckenstatik mittels einer Rasterstereographie ermöglicht es zwar heute, Fußveränderungen wie Extension/Flexion; Supination/Pronatio zu simulieren und per Computer Empfehlungen für die Anfertigung von Fußeinlagen vorzugeben.

Wohl können bei der Simulation gleichzeitig die Auswirkungen auf Fußbelastung, Fußstand, Wirbelsäule, Becken und Rücken betrachtet, qualifiziert und quantifiziert werden.



Hier hat man allerdings die Rechnung ohne den Wirt gemacht!

Keineswegs ist *so* eine ganzheitliche Diagnose und Therapie bei Körperbalance-Problemen möglich, wie es Ihnen Hersteller der aufwändigen Technik glauben machen möchten!

Laufen Sie kopflos durch´s Leben!?

Meine geliebte Frau ist zwar der Meinung, ich sei der Kopf der Familie, und sie der Hals, der sagt, wo es lang ginge...**ich habe also keinen Hals...!**

Und Sie!?

Was sind die Folgen in dieser kopflosen Medizin!?

Es kracht im Gebälk, sprich ganz oben, - im Kiefergelenk!

Haben Sie schon einmal versucht, das rechte Kiefergelenk ohne das linke zu benutzen!?

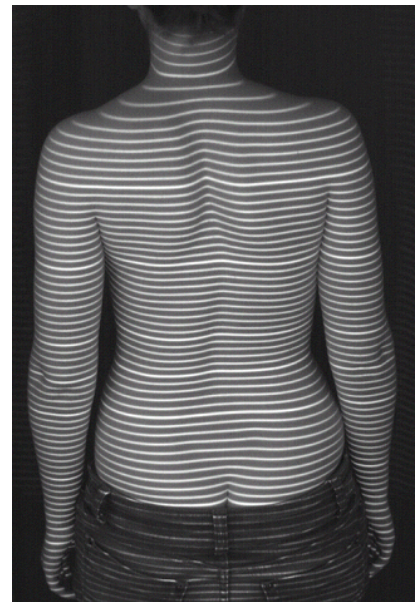
Probieren Sie es aus!

Und haben Sie schon einmal gehört, dass man das Kiefergelenk operieren kann!?

(Wenn ja, lerne ich gerne dazu...)

Hier also das Originalfoto, aus dem die obige Wirbelsäule: berechnet wurde. Ein von mir initiiertes Fortschritt, da ich hier zumindest schon einmal die Armlängendifferenz und die Kopfhaltung verschiedener Untersuchungsintervalle vergleichen, sowie auch das gesamte muskuläre Erscheinungsbild vom Rücken des Patienten betrachten kann.

Durch den Atemrhythmus kommt es zu minimalen Schwankungsbreiten des stehenden Patienten: dennoch ist die Auswertungsgenauigkeit der Wirbelsäulenberechnung mit 96%
- ohne jegliche gesundheitliche Belastung!- extrem hoch!



Lesen Sie mehr zur [3-D-Rasterstereographie](#)

und zur [Funktionsanalyse der Kiefergelenke](#)